(AUS DER PROSEKTUR DES KRANKENHAUSES MÜNCHEN R/ISAR.)

ÜBER

HAMARTOME

(GESCHWULSTARTIGE FEHLBILDUNGEN)

DER

NIERE UND LEBER.

EIN BEITRAG ZUR GESCHWULSTLEHRE.

MIT 2 TAFELN.

INAUGURAL-DISSERTATION

ZUR

ERLANGUNG DER DOKTORWÜRDE IN DER GESAMTEN MEDIZIN

VERFASST UND EINER

HOHEN MEDIZINISCHEN FAKULTÄT DER KGL. BAYER. LUDWIG MAXIMILIANS-UNIVERSITÄT ZU MÜNCHEN

VORGELEGT VON

FRITZ GENEWEIN

APPROB. ARZT.

SONDERABDRUCK AUS DER ZEITSCHRIFT FÜR HEILKUNDE, XXVI. JAHRGANG 1905.

WIEN UND LEIPZIG.

WILHELM BRAUMÜLLER,

K. U. K. HOF- UND UNIVERSITÄTS-BUCHHÄNDLER.

1905.

(AUS DER PROSEKTUR DES KRANKENHAUSES MÜNCHEN R/ISAR.)

ÜBER

HAMARTOME

(GESCHWULSTARTIGE FEHLBILDUNGEN)

DER

NIERE UND LEBER.

EIN BEITRAG ZUR GESCHWULSTLEHRE.

MIT 2 TAFELN.

INAUGURAL-DISSERTATION

ZUR

ERLANGUNG DER DOKTORWÜRDE IN DER GESAMTEN MEDIZIN

VERFASST UND EINER

HOHEN MEDIZINISCHEN FAKULTÄT DER KGL. BAYER. LUDWIG MAXIMILIANS-UNIVERSITÄT ZU MÜNCHEN

VORGELEGT VON

FRITZ GENEWEIN

APPROB. ARZT.

SONDERABDRUCK AUS DER ZEITSCHRIFT FÜR HEILKUNDE, XXVI. JAHRGANG 1905.

WIEN UND LEIPZIG.
WILHELM BRAUMÜLLER,
K. U. K. HOF- UND UNIVERSITÄTS-BUCHHÄNDLER.
1905.

GEDRUCKT MIT GENEHMIGUNG DER MEDIZINISCHEN FAKULTÄT DER UNIVERSITÄT MÜNCHEN.

REFERENT:

HERR OBER-MEDIZINAL-RAT PROFESSOR DR. BOLLINGER.

DRUCK VON FRIEDRICH JASPER IN WIEN.

Nach der jüngsten, von *Max Borst*[1]) gegebenen Definition hat man »unter geschwulstbildenden Prozessen ein ohne nachweisbare Ursache entstehendes, örtlich exzedierendes, eigenmächtiges und selbständiges, zweck- und zielloses Wachstum von Zellen und Geweben« zu verstehen, »welches ein in morphologischer und biologischer Beziehung mehr oder minder atypisches Produkt liefert«. Vor ihm haben schon viele andere[2]) das Wesen der Geschwulst in dem Abweichen

[1]) *M. Borst*, Die Lehre von den Geschwülsten. 1902, Bd. I, S. 10.

[2]) Die Definitionen der verschiedenen Autoren lauten:

Ziegler: Geschwulst ist eine Gewebsneubildung, welche scheinbar selbständig entsteht und wächst, einen typischen Bau besitzt, auch nicht in nutzbringender Weise in den Organismus eingefügt ist, welche demgemäß auch im allgemeinen keine dem Wohl des Gesamtorganismus dienende Funktion ausübt und endlich auch kein typisches Ende ihres Wachstums erkennen läßt.

Birch-Hirschfeld: Geschwülste sind anscheinend spontan entstandene, in anatomischer und funktioneller Beziehung gegen die physiologischen Gewebe sich abgrenzende, aus Zellen des eigenen Körpers hervorgegangene Neubildungen von fortschreitendem Wachstum.

Klebs: Die ganze Gruppe von Neoplasmen stellt sich als eine übermäßige Gewebsproduktion dar, welche zwar im allgemeinen denselben Grundgesetzen folgt wie alle Gewebsbildungen, aber zu Formationen führt, die außerhalb des normalen, typischen Körperaufbaues liegen. Die Geschwülste sind atypisch in bezug auf die Körperform, nicht in bezug auf die Körpergewebe.

Ribbert: Die Geschwülste sind in sich abgeschlossene, vom Organismus in ihrer Ernährung abhängige, sonst in hohem Maße, manchmal ganz unabhängige Neubildungen von Geweben, die mit denen des normalen Körpers mehr oder weniger, niemals aber ganz übereinstimmen und keinen definitiven Abschluß ihres Wachstums erreichen.

Lubarsch: Unter Geschwülsten haben wir zu verstehen scheinbar selbständig entstandene Gewebswucherungen, die zwar in ihrem histologischen Bau mit dem Mutterboden mehr oder weniger übereinstimmen, in der Form aber atypisch er-

der Funktionen und des Aufbaues vom normalen Körper erblickt. Diese Definition ist, was die Morphologie im allgemeinen betrifft, wohl zutreffend für die bösartigen Tumoren. Das rasche Wachstum, das Vordringen in die ungleichnamigen Gewebsarten, das Auftreten von Geschwulstmetastasen in ganz entfernten und fremden Organen — die drei Hauptcharakteristika der Malignität einer Geschwulst — bedingen die Entstehung von Bildern, die im Rahmen des umgebenden gesunden Gewebes völlig fremdartig anmuten. Was dagegen die Funktionen der Tumoren betrifft, so scheint nach den in einem Vortrag von *Eugen Albrecht*[1]) zusammengestellten Fällen die obige Definition nicht mehr durchwegs stichhaltig. *Heller, Jungmann* und *Schmidt* haben je einen Fall beschrieben, in welchem die Metastasen von Leberzellkarzinomen in der Lunge Galle sezernierten, *Lindner*[2]) einen solchen, wo eine in der Blase sitzende Metastase eines Endothelioms der Dura mater geradezu ein rudimentäres hämatopoetisches Organ darstellte, und endlich ist von *Hans Albrecht*[3]) ein Beispiel dafür angeführt worden, daß bei Tumoren unter gewissen Umständen sogar eine Steigerung der physiologischen Funktionen vorhanden sein kann. Ebensowenig wie nach dem Gesagten die funktionelle Verschiedenheit als Charakteristikum einer bösartigen — und erst recht einer gutartigen — Geschwulst angesehen werden kann, ist zur Kennzeichnung mancher benignen Geschwulst das Abweichen vom normalen Aufbau der Gewebe zutreffend. Ich erinnere nur an das Lipom, das, obwohl eine echte Geschwulst, sich seinem Bau nach in nichts vom normalen Fettgewebe unterscheidet.

Herr Prosektor *Albrecht* hat mich darauf hingewiesen, daß in vielen Geschwülsten — oder mit Vorwegnahme der späteren Erörterungen besser gesagt geschwulstähnlichen Bildungen — eine sehr hochgradige Annäherung an den physiologischen Bau des Organs, das ihren Mutterboden bildet, nachweisbar ist und manche Geschwülste demnach nichts weiter, als eine, oft auch nur ganz leicht verzerrte Karikatur des Normalen darstellen, und er hat mich dazu angeregt,

---

scheinen und trotz ihrer organischen Verbindung mit dem Mutterboden ein selbständiges, scheinbar eigenen Gesetzen unterworfenes Leben führen, das dem Gesamtorganismus nicht oder nur ganz ausnahmsweise zugute kommt.

[1]) *Eugen Albrecht*, Über physiologische Funktionen von Tumoren. Sitzungsbericht der Münchener Morphologischen Gesellschaft vom 5. November 1901.

[2]) *Lindner*, Prager Zeitschrift für Heilkunde. Pathologisch-anatomische Abteilung. 1902, Heft IV.

[3]) *Hans Albrecht*, Das Kavernom der Milz. Prager Zeitschrift für Heilkunde, Pathologisch-anatomische Abteilung. 1902, Heft IV.

diese Frage für zwei nicht selten vorkommende Bildungen in Niere und Leber, die bisher für echte Tumoren gehalten und als Fibrome des Nierenmarkes beziehungsweise Adenofibrome der Leber bezeichnet waren. zu behandeln.

Ich unterziehe die genannten Bildungen entsprechend der Verschiedenheit der Organe, sowie mit Rücksicht auf die verschiedenartige Literatur, die über beide erschienen ist, einer gesonderten Betrachtung.

Einen häufigen, aber wenig beachteten Nebenbefund bei Sektionen stellt das Fibrom des Nierenmarkes dar. Die Ansichten über das Wesen und die Ursache dieser Bildungen, die zuerst von *Virchow* beschrieben wurden, haben im Laufe der Jahre mehrfache Umwandlungen erlitten. *Virchow*[1]) hat bekanntlich diese Knoten für nephritische Bildungen gehalten. Er sah in ihnen das Produkt einer herdförmig in der Nierensubstanz aufgetretenen interstitiellen Nephritis und nannte sie kurzweg Nephritis interstitialis tuberosa. Es liegt auch nahe[2]), in den Fibromen die Folge von Entzündungen (oder auch Traumen) erblicken zu wollen. Denn die Struktur bietet ja häufig

[1]) *Virchow*, Die krankhaften Geschwülste. 1863, Bd. I, S. 333 f.

»Es gibt eine interstitielle Nephritis, die gewöhnliche, welche sich über mehr oder weniger große Teile des Organs diffus verbreitet. Es gibt aber auch eine Nephritis interstitialis tuberosa, welche sich bloß auf kleine Bezirke beschränkt und in diesen fibröse Geschwülste erzeugt, welche durch fortschreitende Hyperplasie des interstitiellen Gewebes mit allmählicher Atrophierung der in diesen Teilen enthaltenen Harnkanälchen sich entwickeln. Betrachtet man den mikroskopischen Durchschnitt eines solchen Knotens in der Richtung vom Rande gegen das Zentrum, so kann man sehr deutlich sehen, wie die Harnkanälchen, die am Umfange noch groß sind, während das Zwischengewebe schon erheblich verdickt ist, allmählich kleiner und kleiner werden, ihr Epithel verlieren und zuletzt vollständig verschwinden. Sie verhalten sich also ganz ebenso wie die Fibrome der Brust, nur erreichen sie selten eine beträchtliche Größe. Meist überschreiten sie nicht den Umfang einer Erbse oder eines Kirschkernes, und wenn man sie nicht genau ansieht, so mag man sie leicht mit Tuberkeln verwechseln. Man findet sie gewöhnlich mitten in der Niere, und zwar am häufigsten in den Coni medullares gegen ihre äußere Grenze hin, wo sie als ganz isolierte, grauweiße, etwas durchscheinende Knoten hervortreten. Häufig erscheint die übrige Nierensubstanz ganz unverändert, ein andermal findet sich eine Masse solcher Knoten inmitten einer über das ganze Organ verbreiteten, diffusen, interstitiellen Nephritis. Trotz ihres oft isolierten Vorkommens ist man gewiß berechtigt, diese Knoten auch für nephritische Bildungen zu halten. Sie sind nichts weiter als ein Exzeß der interstitiellen Bindegewebswucherung, welche in der ganzen Niere vor sich gehen kann. Indem aber dieser Exzeß stattfindet, so geht das eigentliche Nierenparenchym zugrunde, und es bleibt nichts anderes übrig als die fibröse Neubildung. Dann haben wir eine ganz unzweifelhafte Geschwulst vor uns, aber eine entzündliche Geschwulst.

[2]) *Lubarsch-Ostertag*, I. Jahrgang, II. Abteilung, S. 306 f.

Ähnlichkeit mit Narbengewebe dar. Während *Virchow* hauptsächlich die Fibrome des Markes als unzweideutige Produkte einer Entzündung ansah, sprachen für *Lubarsch* die kleinen Fibrome in der Nierenrinde noch deutlicher zugunsten dieser Annahme, weil sie so gut wie immer Verwachsungen mit der Nierenkapsel aufweisen.

Als sich die Lehre von den Geschwülsten weiter entwickelte und mehr vertiefte, bildete sich für viele Tumoren und insbesondere wieder für die Nierengeschwülste eine andere Anschauung aus. Zu ihr führte insbesondere die Beobachtung der Tatsache, daß der Urogenitalapparat im ganzen, unter seinen Komponenten vornehmlich die Niere eine ausgesprochene Neigung für angeborene Neoplasmen zeigt.

Remak[1]) und *Virchow* haben als Ursache für Geschwulstbildungen eine angeborene Grundlage als wahrscheinlich erkannt. Dann kam *Cohnheim*, der für alle Geschwülste eine kongenitale Grundlage annahm. Von ihm wurde die Theorie der überschüssigen und versprengten Keime aufgestellt, aus denen sich unter dem Einfluß von Gelegenheitsursachen Geschwülste entwickeln könnten. *Ribbert*[2]) hat sich dieser Theorie nicht nur angeschlossen, sondern sie auch auf das postembryonale Leben ausgedehnt. Nach seiner Meinung kann jede Lösung des organischen Zusammenhanges, jede Absprengung von Zellen aus geschlossenen organischen Verbänden, gleichviel ob sie im intra- oder im extrauterinen Leben vor sich geht, die Grundlage einer Geschwulstbildung werden. Noch einen Schritt weiter führt uns *Wilms*, der zur Entstehung einer Geschwulst nicht eine Verlagerung für notwendig erachtet, sondern schon eine einfache Ausschaltung ohne Versprengung für hinreichend hält. Auch überschüssige Bildung bei der Entwicklung könne die Ursache sein. Speziell für die Fibrome wies *v. Recklinghausen*[3]) auf ihr häufiges kongenitales Auftreten hin, und *Bruns* hat zahlenmäßig das Überwiegen der angeborenen Bindegewebsgeschwülste über die später auftretenden dargetan. Seine Ergebnisse haben *Herczel* und *Goldmann* durch eigene Untersuchungen bestätigen können. Von zwei weiteren Forschern, *Ambrosius* und *v. Kahlden*, ist

---

[1]) *Max Borst*, Die Lehre von den Geschwülsten. 1902, Bd. I, S. 86.

[2]) *Ribbert*, Lehrbuch der allgemeinen Pathologie und der allgemeinen pathologischen Anatomie. S. 437. »Eine Erklärung der Geschwülste geht davon aus, daß die Zellen, aus denen die Neubildungen sich entwickeln, deshalb in Wucherung gerieten, weil sie zur Zeit, als sie die Geschwulst zu bilden begannen, bereits nicht mehr typisch in den Organismus eingefügt, nicht mehr mit der Umgebung in normalem Zusammenhang oder gar an andere Stellen, in andere Gewebe verlagert waren. Der dahin führende Vorgang kann in die Entwicklungszeit des Embryos, wie es *Cohnheim* zuerst eingehend vertreten hat, oder in das extrauterine Leben fallen.«

[3]) *Lubarsch-Ostertag*, I. Jahrgang, II. Abteilung, S. 306 ff.

der Vermutung Raum gegeben worden, daß es sich bei den papillären Nierenadenomen um ein selbständiges Weiterwuchern fötalen Gewebes, um ein Hervorgehen der Neubildung aus Resten des *Wolff*schen Körpers handle. Im Anschluß daran hat *Birch-Hirschfeld*[1]) diese Tumoren als embryonale Drüsengeschwülste der Nierengegend im Kindesalter bezeichnet. Entwicklungsgeschichtliche Fehler als die Ursache der Nierenadenome nahmen auch *Nauwerck*[2]), *Hufschmid* und *Hildebrand* an. Anderen Autoren wiederum ist die Multiplizität, in der die Fibrome häufig auftreten, und auf die ich später noch kurz zurückkommen werde, als Hinweis darauf erschienen, daß die Grundlage dieser Neoplasmen in einem Fehler der Entwicklung zu suchen sei. In diesem Sinne hahen sich *Goldmann*[3]), nach ihm *Garré* und *Jordan* ausgesprochen. Ihrer Ansicht nach handelt es sich hierbei um eine Anzahl versprengter Keime. Sie halten die multiplen Fibrome für »eine selbständige Erkrankung, deren Ausbildung von besonderen Einflüssen abhängig ist, so daß die Zahl nach der Intensität und Extensität der äußeren Einflüsse schwankt«.

So hat sich die Anschauung über das Wesen der Fibrome geändert, als man sie auf dem Hintergrunde der Entwicklungsgeschichte betrachtete. Man glaubt also in ihnen auf entwicklungsgeschichtliche Fehler hin entstandene Geschwülste zu sehen. Von der Definition *Virchows*, der die Nierenfibrome für »entzündliche Geschwülste« hielt, ist somit das eine wesentliche Moment, »die Entzündung als Ursache«, verworfen worden. Nun ist man durch das eingehendere Studium der Strukturverhältnisse der Geschwülste, unter ihnen auch wieder der Fibrome, zu der Annahme gedrängt worden, daß nicht alles, was

---

[1]) *Doederlein* und *Birch-Hirschfeld*, Embryonale Drüsengeschwülste der Nierengegend im Kindesalter. Zentralblatt für Krankheiten der Harn- und Sexualorgane. 1894, Heft 1 und 2. — Um die Angabe der einschlägigen Literatur zu vervollständigen, verweise ich noch auf folgende Schriften:

Vogler, Beitrag zur Kenntnis der embryonalen Drüsengeschwülste der Nierengegend im Kindesalter. München 1897.

Merkel, Beitrag zur Kenntnis der sogenannten embryonalen Drüsengeschwülste der Niere (zwei Fälle). München 1897.

Minervini, Über embryonale Nierengeschwülste bei Kindern. La clinica chirurgica. 1897.

H. Engelken, Metastasierende embryonale Drüsengeschwülste der Nierengegend im Kindesalter. Heidelberg 1899.

E. Schäffer, Zur Lehre von den menschlichen Mißbildungen. Archiv für Gynäkologie. Bd. LIII.

L. Jores, Embryonale Drüsengeschwülste. In: Lubarsch-Ostertag. VII. Jahrg.

[2]) *Lubarsch-Ostertag*, I. Jahrgang, III. Abteilung, S. 377 ff.

[3]) *Lubarsch-Ostertag*, I. Jahrgang, III. Abteilung, S. 306 ff.

Tumor heißt, diesen Namen auch wirklich verdient; man hat also auch begonnen, an der Richtigkeit des *Virchow*schen Ausdruckes »Geschwulst«, den er für die Nierenfibrome gebrauchte, zu zweifeln. *Lubarsch* teilt die Geschwülste in drei Gruppen ein. Zur ersten rechnet er diejenigen, »die in der Anordnung ihrer Elemente von dem Mutterboden abweichen, meist aber kein oder nur ein vorübergehendes Wachstum erkennen lassen«. Seine zweite Gruppe umfaßt die Geschwülste, »die in ihrem Bau und Wachstum eine gewisse Autonomie und Unabhängigkeit erkennen lassen, sich aber doch im großen und ganzen den normalen Lebensgesetzen fügen, indem sie stets die physiologischen Gewebsgrenzen respektieren«. In die dritte Gruppe endlich gehören Geschwülste, »die sich von den physiologischen Lebensgesetzen vollständig emanzipiert haben und in denen vollkommene Gesetzlosigkeit herrscht«. Der ersten dieser drei Klassen zählt *Lubarsch* unter anderen auch die Adenome und Fibrome bei. »Von diesen Geschwülsten«, sagt er, »ist es zweifelhaft, ob sie mit Recht den Gewebswucherungen zugerechnet werden; mit Wahrscheinlichkeit handelt es sich hier um lokale Gewebstranspositionen, in denen wir zwar auch Wucherungsvorgänge anzunehmen haben, die aber nur vorübergehend sind und auf welche nicht die ganze Masse des Tumorgewebes zurückzuführen ist«. Für die Fibrome des Nierenmarkes im speziellen werde ich später diese Frage eingehend behandeln.

Nicht alle die kleinen Knötchen in der Niere, die makroskopisch als Fibrome imponieren, besitzen in ihrem Gerüst ausschließlich Bindegewebe. Bisweilen sind noch andere Gewebselemente darin enthalten. Durch diese Beimengungen entstehen die als Mischgeschwülste bezeichneten Bildungen, die nicht nur ausschließlich in der Niere, hier aber besonders häufig und in allen möglichen Kombinationen angetroffen werden. Diese Mischgeschwülste der Niere gehen nach *Borst* [1]) »aus dem Gewebe der fertigen Niere hervor: die drüsigen Bestandteile von den Harnkanälchen, die Bindesubstanzen (Schleim, Fett, Knorpel) auf Grund metaplastischer Prozesse aus dem Bindegewebe der Niere, die Muskelfasern aus der glatten Muskulatur des Nierenbeckens, der Nierenkapsel und der Gefäße, die quergestreiften durch Metaplasie aus den glatten und aus gewöhnlichen Bindegewebszellen«. Andere Autoren nahmen mit *Cohnheim* an, daß diese Geschwülste ihren Ursprung in embryonalen Keimversprengungen (Vitium primae formationis) haben; Muskel- und Knorpelgewebe soll sich vom Myotom beziehungsweise Sklerotom

[1]) *Max Borst*, Die Lehre von den Geschwülsten. 1902, Bd. II, S. 866.

herleiten. *Birch-Hirschfeld* endlich und nach ihm *Engelken* [1]) haben in den Mischgeschwülsten Derivate des *Wolff*schen Körpers gesehen.

Am häufigsten nehmen glatte Muskelfasern an dem Aufbau einer Mischgeschwulst in der Niere teil. *Meißner* [2]) berichtet von einem solchen Fibromyom, vor ihm hat schon *Busse* [3]) ein solches beschrieben. Am zweithäufigsten erscheinen Fettbeimengungen. Auch ein solches Fibrolipom hat *Meißner* gesehen. Weit seltener finden sich quergestreifte Muskelfasern, wie sie *Brock* [4]) in Virchows Archiv und *Marchand* [5]) beschrieben hat, und von *Huber* und *Boström* (Virchows Archiv. 1884, Bd. XCVI, S. 453) wurde sogar je ein Fall eines reinen Rhabdomyoms in der Niere beobachtet. Schleim- und Knorpelgewebe scheint fast nur malignen [6]) Mischgeschwülsten der Niere, hauptsächlich Sarkomen in seltenen Fällen beigemengt zu sein.

Im Gegensatz zu diesen Beimengungen, die durchwegs seltene Befunde darstellen, ist eine andere Eigentümlichkeit, auf die oben schon hingewiesen wurde, sehr häufig, fast sogar die Regel: die Multiplizität der Nierenfibrome. Über ihre Genese haben wir bereits die Ansicht dreier Autoren vernommen, die, wie hier zur Ergänzung gesagt sein mag, auch *Borst* [7]) teilt, der auch noch auf die nachgewiesene hereditäre [8]) Übertragung der Disposition zur Fibrombildung aufmerksam macht. Es ist aber, was ebenfalls *Borst* entnommen ist, einerseits nicht nur die Niere der Sitz multipler Fibrome,

---

[1]) *H. Engelken*, Metastasierende embryonale Drüsengeschwülste der Nierengegend im Kindesalter. 1899.

[2]) *Paul Meißner*, Symmetrie bei Geschwülsten. Würzburg 1902.

[3]) *Busse* hat in jüngster Zeit die Meinung ausgesprochen, »daß diese ‚Fibrome' in Wirklichkeit Myome oder Fibromyome darstellen, die ihre Entstehung nicht einfach einer interstitiellen Entzündung, sondern vielmehr einer Entwicklungsstörung der Niere verdanken, bei welcher die beim Embryo normalerweise vorhandene Muskulatur der Marksubstanz erhalten und bis zu einem gewissen Grade weiter gewuchert ist. Auch *Ruckert* deutet die Fibrome als Hemmungsbildung.« Virchows Archiv für pathologische Anatomie und Physiologie und für klinische Medizin. 1904, Bd. CLXXV, S. 491. Diese Arbeit ist mir erst nach Fertigstellung des Manuskriptes zugegangen.

[4]) Virchows Archiv. 1895, Bd. CXL.

[5]) Myosarcoma striocellulare. Birch-Hirschfeld, Lehrbuch der pathologischen Anatomie. 3. Aufl. Bd. II, S. 692.

[6]) *Birch-Hirschfeld*, Myxoadenosarkom der Niere.

Hansemann, Adenomyxosarkom der Niere. Berliner klinische Wochenschrift. 1894.

Hoisholl, Virchows Archiv. 1886, Bd. CIV, S. 118. Chondromyosarkom.

Balthasar, Rhabdomyosarkom der Niere. München 1894.

[7]) *M. Borst*, Die Lehre von den Geschwülsten. 1902, Bd. I, S. 111.

[8]) *M. Borst*, Die Lehre von den Geschwülsten. 1902, Bd. I, S. 112.

anderseits nicht das Fibrom die einzige Geschwulst, welche gern in der Mehrzahl auftritt. So finden sich multiple Fibrome häufig auch in der Haut, im Unterhautzellgewebe, an den Nervenscheiden usw.[1]) Von den anderen Tumoren, welche nicht nur solitär aufzutreten pflegen, sind Fibrolipome[2]) beider Nieren, doppelseitige Adenome, Zystadenome und Karzinome der Nieren zu nennen. Außerdem sind noch manch andere gut- und bösartige Neoplasmen[3]) bei ein und demselben Individuum an mehreren Körperstellen gleichzeitig gefunden worden.

Ich schließe damit diese kurze Darstellung der geschichtlichen Entwicklung der Auffassungen unserer »Nierenfibrome« sowie der hauptsächlichen Eigentümlichkeiten ihres Baues und ihres Auftretens. Ehe ich in die Kritik der vorgetragenen Ansichten eintrete, schicke ich die makroskopische Beschreibung der meiner Untersuchung zugrunde liegenden Fälle mit einigen anderen notwendigen Angaben aus dem Sektionsprotokolle und den genauen mikroskopischen Befund voraus.

Die von mir untersuchten Nieren entstammen vier im Münchener Krankenhaus r. I. sezierten Individuen.

1. S. Karl, 67 Jahre. Todesursache: Ulzeriertes, leicht strikturierendes Karzinom der Flexura sigmoid. mit ausgedehnter Metastasierung in Leber, Mesenterium, Peritoneum, portalen Lymphdrüsen. Hochgradiger allgemeiner Ikterus infolge Einengung der Gallengänge durch Geschwulstknoten.

Nierenbefund: Fibrom in beiden Nieren. Beide Nieren ziemlich groß, leicht granuliert, von ziemlich derber Konsistenz. In jeder Niere je ein ungefähr linsengroßer, grauweißer, glänzender Herd. Schnittfläche der

---

[1]) *C. Königsdorf*, Ein Fall von Fibroma mollusc. multipl. in Haut, Unterhautzellgewebe, Rachen, Leber, Dura mater.

[2]) *M. Borst*, Die Lehre von den Geschwülsten. 1902, Bd. I S. 88.

[3]) *M. Walter*, Über das multiple Auftreten primärer bösartiger Neoplasmen. Rostock 1896.

H. Fraser, Ein Fall von Lebercirrhose mit multipler Adenombildung. Virchows Archiv. 1901, Bd. CLXV, S. 540.

Erich Koch, Über multiples Auftreten primärer epithelialer Geschwülste. Freiburg i. Br. 1891.

Th. Cloin, Multiple Adenombildung in einer cirrhotischen Leber. Prager medizinische Wochenschrift. 1901, Bd. XXVI, Nr. 23.

A. Engelhardt, Über das multiple und solitäre Adenom der Leber. Deutsches Archiv für klinische Medizin. Bd. LX, S. 607.

Griesinger und *Rindfleisch*, Ein Fall von multipler Adenombildung in der Leber. Birch-Hirschfeld, Lehrbuch der pathologischen Anatomie. 3. Aufl. Bd. II, S. 615.

Desgleichen und ebendort. *E. Wagner, Thierfelder.*

Greenfield, Multiple Adenombildung in der Leber mit sekundären Geschwulstknoten in der Lunge.

Nieren von dunkelbraungelber Farbe. Mark und Rinde nicht ganz deutlich geschieden. Zeichnung von Mark und Rinde stellenweise undeutlich (1903, Sektionsprotokoll Nr. 31).

2. S. Johanna, 66 Jahre. Todesursache: Katarrhalische käsige Pneumonie mit beginnender Erweichung bei hochgradigem substantiellen Emphysem.

Nierenbefund: Fibrom des Markes einer Niere. Beide Nieren im Zustande geringer Stauungsinduration, von entsprechender Größe. Im Mark der einen Niere ein etwa hanfkorngroßes, etwas fettig glänzendes, weißgelbliches Knötchen. Im übrigen die Schnittfläche ohne Besonderheiten (1903, Sektionsprotokoll Nr. 305).

3. H. Barbara, 29 Jahre. Todesursache: Pneumonia lob. inf. sin., lob. inf. et med. dext., Pleuritis exsud. lat. sin.

Nierenbefund: Fibrom einer Niere. Beide Nieren leicht vergrößert, etwas cyanotisch, mit glatter Oberfläche. Konsistenz leicht vermehrt, Schnittfläche saftig, Rinde leicht vortretend, etwas getrübt, mit erkennbarer Zeichnung, durchschnittlich 0·8 *cm* breit und nicht ganz scharf gegen das dunkelrote Mark abgesetzt. Im Mark der rechten Niere ein stecknadelkopfgroßes, weißlich glänzendes, scharf abgesetztes Knötchen. Im Nierenbecken etwas trüber Harn. Aus den Papillen entleert sich ziemlich reichliches katarrhalisches Sekret (1903, Sektionsprotokoll Nr. 324).

4. B. Wolfgang, 52 Jahre. Todesursache: Phthisis pulmonum.

Nierenbefund: Fibrom der rechten Niere. Rechte Niere wie die linke stark vergrößert. Ihre Kapsel schwer abziehbar, leicht verdickt. In Oberfläche, Farbe und Konsistenz gehörig. Die Schnittfläche mit etwas trüber, aber erkennbarer Zeichnung der Rinde. Im Mark an einer Stelle, unfern einer Mark und Rinde durchsetzenden kirschkerngroßen Zyste ein hanfkorngroßes fibröses Knötchen. An der Oberfläche außerdem ein paar kleinere Zystchen (1903, Sektionsprotokoll Nr. 411).

Bezüglich des mikroskopischen Befundes zeigten die einzelnen Präparate keine wesentlichen Verschiedenheiten, so daß die Beschreibung eines einzigen in gleichem Maße für alle übrigen gilt.

Hatte man makroskopisch einen scharf umschriebenen Tumor vor sich zu haben geglaubt, so lehrte ein Blick in das Mikroskop (siehe Fig. 1), daß nur ein ganz allmählicher Übergang des gesunden Gewebes in die Geschwulst vorhanden war. Wenn man, vom gesunden Nierengewebe ausgehend, gegen die Mitte des Knötchens vorschreitet, so sieht man auf dem Wege durch die hierzu passierten drei bis vier Gesichtsfelder die Zahl der Harnkanälchen von ursprünglich etwa 30 auf zirka 20, 12—10, 8—4 herabsinken. In gleichem Maße wie sich die Kanälchen vereinsamen, vermehrt sich das Bindegewebe.

An sämtlichen, auch an den im tiefsten Inneren der Geschwulst befindlichen Harnkanälchen ist das Epithel völlig intakt und gestattet ganz leicht die Unterscheidung der Angehörigkeit zu einem absteigenden beziehungsweise aufsteigenden Schenkel der *Henle*schen Schleife oder einem Sammelröhrchen. Daß die völlig unveränderten Epithelien der Harnkanälchen, deren Zellen in Größe, Kern und Färbbarkeit in nichts vom Normalen abweichen, sich vielfach von ihrer Membrana propria abgelöst zeigen, ist

ein Befund, der auch sonst überall im Gesunden und an jeder ganz normalen Niere nach Einwirkung von Reagentien, besonders häufig an den aufsteigenden Schenkeln der *Henle*schen Schleifen erhoben werden kann. Endlich ist noch zu erwähnen, daß auch das Verhältnis der einzelnen Harnkanälchenabschnitte zueinander, die in je einem Gesichtsfelde gezählt wurden, das gleiche ist wie im intakten Nierengewebe[1]), und daß Erscheinungen der Kern- oder Zelldegeneration nirgends nachweisbar sind.

Die Lücken zwischen den auseinandergerückten Harnkanälchen füllt reichliches Bindegewebe, das aus gröberen Fasern besteht als im normalen Nierengewebe. Entsprechend der gesteigerten Größe der Fasern sind auch die Kerne umfangreicher, stellen aber im übrigen ebenso schlanke Spindeln dar, wie sie das normale Bindegewebe überall enthält. Auch ihre Zahl ist vermehrt und ihr Chromatinreichtum im Vergleich zu den Kernen der Bindegewebszellen in der intakten Niere ein größerer.

Im Gesunden baut sich das Bindegewebe aus feinsten Fäserchen auf, so daß man einen fast homogenen Eindruck davon gewinnt. Hier dagegen verlaufen starke Bündel von Fibrillen kreuz und quer nach allen Richtungen. Doch ist die Unordnung in der Struktur nur eine scheinbare. Schon bei schwacher Vergrößerung (siehe Fig. 2) findet man, daß die überwiegende Mehrzahl der Harnkanälchen von einer Zone parallel mit ihnen verlaufender Fasern umgeben ist, was an den quergetroffenen und somit ganz rund erscheinenden Kernen der Bindegewebszellen leicht erkannt werden kann. Diese bindegewebige Scheide umschließt ein Harnkanälchen meist nicht mit gleich dicker Schicht an seinem ganzen Umfang. Daneben fehlen aber auch nicht Bindegewebsbündel, welche keine solchen Kanälchen enthalten und anderseits auch nicht solche, die rein zirkulär um die Kanälchen verlaufen, und endlich wieder andere, welche in ihrer Verlaufsrichtung Übergänge von den ersteren zu diesen darstellen.

Die Gefäße, die ein solches Knötchen versorgen, sind Kapillaren von größtenteils kleinerem Kaliber als in der übrigen Niere. Viele besitzen eine an Mächtigkeit und Struktur gleiche Bindegewebshülle, wie sie bei den Kanälchen beschrieben wurde. Während die Kapillaren im gesunden Gewebe, entsprechend der außerordentlich dichten Anordnung der Harnkanälchen, die sie umspinnen, sehr eng beieinander liegen, sind sie hier durch reichliche Bindegewebszüge voneinander getrennt. Aber das Zahlenverhältnis der Kapillaren zu den Harnkanälchen stellt sich in der Geschwulst eher als ein günstigeres dar wie außer ihr. Während dort in der Regel auf ein Harnkanälchen eine Kapillare kommt, treffen hier durchschnittlich zwei darauf, die allerdings in einiger Entfernung voneinander und von den Kanälchen liegen. Übrigens wechselt der Gefäßreichtum in den verschiedenen untersuchten Geschwülsten, was man schon bei makroskopischer Betrachtung aus der verschiedenen, mehr oder minder dem Weiß sich nähernden Färbung ahnen konnte.

---

[1]) Da es oft sehr schwierig ist, aufsteigende Schenkel der *Henle*schen Schleife und Sammelröhrchen mit Sicherheit auseinander zu halten, habe ich zur Zählung vier Gruppen von Harnkanälchenabschnitten gebildet: absteigende Schenkel der *Henle*schen Schleife, die stets leicht zu erkennen sind; unzweifelhaft aufsteigende Schenkel; sicher diagnostizierbare Sammelröhrchen und endlich eine Gruppe zweifelhafter Kanälchen, die also aufsteigende Schenkel und Sammelröhrchen enthält.

Durch eine Serie von 54 Schnitten (Nr. 305) lassen sich deutlich gekennzeichnete Harnkanälchen mit großer Leichtigkeit hindurch verfolgen. Auch das typisch angeordnete Bindegewebe weist, durch eine solche Serie verfolgt, keine wesentliche Änderung seiner Lagebeziehung zu den Kanälchen auf: senkrecht getroffene Bindegewebszüge begleiten als solche ein Harnkanälchen durch alle 54 Schnitte; nur bisweilen werden sie von querlaufenden Fasern gekreuzt, die dann in den nächsten Schnitten wieder verschwinden. Zunächst zirkulär verlaufende Fasern werden fast stets alsbald durch schräg- und dann völlig längsziehende verdrängt.

Auch ändert der ein Harnkanälchen umscheidende Bindegewebsstrang als Ganzes wiederholt seine Mächtigkeit, indem er bald an Stärke gewinnt, bald etwas davon verliert; und endlich ist auch die Lage des Harnkanälchens in seiner Bindegewebsscheide eine wechselnde: ein in einem Schnitt genau zentral in seiner Umhüllung liegendes Kanälchen rückt in früheren oder späteren Schnitten bis hart an die Peripherie seiner Scheide, so daß also das Bindegewebe, welches zuerst in gleichmäßig dicker Schicht das Harnkanälchen an seiner ganzen Peripherie umgab, nunmehr auf der einen Seite einen kaum bemerkbaren Saum bildet, dafür aber auf der entgegengesetzten Seite an Mächtigkeit um so mehr gewonnen hat.

Bei der Betrachtung von Serienschnitten vornehmlich wurde die oben schon erwähnte Tatsache des gleichgerichteten Verlaufes der Harnkanälchen einerseits, der begleitenden Bindegewebsfasern anderseits konstatiert. Viele Kanälchen nämlich, in deren Bindegewebsumhüllung der Faserverlauf ein schräger schien, wechselten in später getroffenen Schnitten wesentlich ihre Lage im Gesichtsfeld, verliefen also selbst schräg. Obwohl man eigentlich von vornherein annehmen mußte, daß der ovale Kontur, den ein nicht genau senkrecht getroffenes Harnkanälchen aufweist, sofort seine Verlaufsrichtung klar machen würde, so konnte man diesen schrägen Verlauf doch vielfach nicht auf einem einzigen Schnitt allein mit Sicherheit erkennen, namentlich wenn das Epithel von der Membrana propria sich abgelöst hatte.

Mit einem Blick lassen sich diese Verhältnisse an einer Serie von Längsschnitten erkennen (siehe Fig. 3). Wir sehen hier bei schwacher Vergrößerung einen vollkommen runden, scharf abgegrenzten Knoten vor uns, an dessen oberem Ende die Kanälchen garbenförmig auseinanderweichen, die Geschwulst umziehen, um am unteren Pol derselben sich radienartig wieder zu vereinigen. Dadurch ist es bedingt, daß die Harnkanälchen an den beiden Seiten der Geschwulst außerordentlich dicht liegen, viel dichter als in der übrigen Nierensubstanz, während nur wenige, in gerader Richtung auf das Knötchen hinstrebende Kanälchen auch wirklich in dasselbe eintreten.

Auf einem solchem Längsschnitt zeigt es sich deutlich, daß die Bindegewebsfasern vielfach die ganze Länge des Knötchens in einer mit den Tubuli recti parallelen Richtung durchziehen. Dazwischen fehlen aber auch nicht Fasern von anderer Verlaufsrichtung. Die Längsfasern sind häufig zu Bündeln vereinigt, die um die Harnkanälchen und um die Kapillaren eine mehr oder weniger starke Scheide bilden. Von ihnen zweigen bald kleinere Bündel von Fasern ab, was in einer Serie von

Querschnitten einem Bild mit verschmälerter Bindegewebshülle um die Kanälchen entsprechen würde, bald treten neue Fasern hinzu, die die Scheide verstärken. Auch in diesem Präparat (Nr. 411) sind die Bindegewebsfasern gröber und weisen umfangreichere, stärker färbbare, spindelförmige Kerne auf, ganz wie sie oben beschrieben wurden. An manchen Stellen erscheint das Bindegewebe, namentlich an den Scheiden der Kapillaren, intensiv gefärbt, hyalinisiert.

Was man an Querschnitten erst bei Durchsicht einer größeren Serie konstatieren konnte, nämlich die Tatsache, daß die Harnkanälchen lange Strecken des Knötchens in geradem Verlaufe durchsetzen, das sieht man hier auf einem einzigen Schnitt. Es setzen sich Harnkanälchen aus dem intakten angrenzenden Nierenbezirk kontinuierlich in die Geschwulst fort, verlaufen dort mehr oder minder weit in dem Knötchen — gegen die Randpartien hin durch die ganze Länge desselben — und ebenso sieht man an dem gegen die Nierenpapille gerichteten Teil der Bildung Harnkanälchen dieselbe verlassen und unverändert im Gesunden weiter verlaufen. Wenn in die Geschwulst eingetretene Harnkanälchen plötzlich verschwinden oder zu austretenden der Anfang fehlt, so lassen sich in späteren oder früheren Schnitten regelmäßig der End- beziehungsweise Anfangsteil dazu finden. Ab und zu sieht man schräg getroffene Harnkanälchen von unregelmäßiger, gebuchteter Kontur; in einem solchen Partikelchen von dunkelroter und hellgelber Farbe, offenbar geronnene Eiweißmassen. Im Gegensatze zu allen anderen zeigt ein gegen die Mitte zu gelagertes, ebenfalls schräg getroffenes Harnkanälchen von seinem Epithel ausgehende, gegen das Lumen einspringende Sprossen, an einem anderen sind solche gegen das Bindegewebe gerichtet. Es macht auf den ersten Anblick den Eindruck, als ob hier regenerative oder produktive Prozesse an dem Epithel der Harnkanälchen sich abgespielt hätten. Aber bei weiterer Verfolgung der Serie bekommen diese solid erscheinenden Pfröpfe ein Lumen, und es gehen ganz normale Harnkanälchen daraus hervor. Es liegt also in diesen Bildungen nichts vor als eigentümliche Wandschnitte zweier nahe beieinander gelegener beziehungsweise eines und desselben Kanälchens. Auch hier sind überall die Epithelien völlig intakt und es fällt damit nicht schwer, die verschiedenartigen Abschnitte im Verlaufe der Kanälchen zu erkennen.

Noch ein, etwa in der Mitte des Knötchens liegender Schnitt verdient besondere Erwähnung. In ihm fällt das fast gänzliche Fehlen von Harnkanälchen auf. Es finden sich nahezu ausschließlich Bindegewebszüge vor, dazwischen schmale, intensiv rot gefärbte homogene Streifen. Nur ein einziges Harnkanälchen scheint vorhanden zu sein. Bei starker Vergrößerung jedoch findet man deren noch mehr, die aber alle zufällig nur durch die Wand geschnitten sind, und zwar durch den äußersten, an die Membrana propria stoßenden Teil ihrer Zellen, so daß diese außerordentlich schmalen Streifen sehr leicht übersehen werden können.

In der Umgebung der Geschwulst findet sich nichts, was eine scharfe Abgrenzung gegen das gesunde Gewebe hin ermöglichte, keine Kapsel, keine jungen Bindegewebszellen, kein vermehrter Kernreichtum, keine gewucherten Gefäße, kurz nichts, was auf einen, sei es fortschreitenden, sei es abgelaufenen Entzündungsprozeß hinwiese.

Zum Vergleiche mit der eben gegebenen Darstellung zitiere ich die mikroskopische Beschreibung eines Fibroms des Nierenmarkes von *Busse* und einen Fall von multiplen Fibromen der Niere, den *Meißner* [1]) beschrieben hat.

Busse schreibt: Untersucht man nun solche Knötchen mikroskopisch, so läßt sich konstatieren, 1. daß die geraden Harnkanälchen nicht durch den Knoten, sondern im Bogen um ihn herumziehen, mit anderen Worten, daß dieser Knoten als fremde Masse in der Marksubstanz sich zwischen den Harnkanälchen etabliert und diese selbst zur Seite gedrängt hat. Zweitens setzen sich diese Knötchen gewöhnlich scharf gegen die Nachbarschaft ab. Drittens findet man in diesen Knötchen ganz gewöhnlich außer Bindegewebe allerlei andere Gewebsarten, z. B. Schleimgewebe, vor allem aber fast regelmäßig mehr oder minder reichliche, glatte Muskelfasern. (Virchows Archiv. 1904, Bd. CLXXV, S. 490.)

Der makroskopische Befund *Meißners* deckt sich mit dem meinigen. Dagegen führt er bei der mikroskopischen Beschreibung an, daß die Harnkanälchen in der Richtung vom Rande zum Zentrum der Geschwulst »immer kleiner werden, ihres Epithels verlustig gehen und zuletzt völlig verschwinden, während das interstitielle Gewebe sich immer mehr verdickt«. Das Bindegewebe ist »mehr oder weniger zellreich, bisweilen sklerosiert und kernlos«, letzteres am häufigsten im Zentrum, »offenbar dem ältesten Teile des Tumors«. Einen Teil der Geschwülstchen fand er »sehr reich an Zellen und netzförmig angeordneten Kapillaren«, und zwar waren es »große, spindelförmige Zellen, die parallel in Zügen angeordnet waren, zwischen ihnen feinfaseriges Bindegewebe«. Manche Knötchen waren von einem Bindegewebssaum umgeben, in anderen Fällen aber wuchsen die großen Spindelzellen des Fibroms in das interstitielle Bindegewebe der Niere zwischen die Harnkanälchen ein. Immer aber war eine ganz scharfe Unterscheidung der großen Spindelzellen von den kleineren dunklen des Nierengewebes möglich, was *Meißner* als Beweis dafür ansieht, daß es sich »eben um ein Einwachsen, nicht um eine Umwandlung der Bindegewebszellen der Niere in Fibromzellen handelt«. An der Peripherie der Geschwulst waren Harnkanälchen eingeschlossen, welche »allmählich atrophierten«. In der Marksubstanz nnd an der Rinden-Markgrenze ist das Bindegewebe des Fibroms außerordentlich faserreich, kernarm, die Abgrenzung gegen die Umgebung ist eine unscharfe, der Einschluß von Harnkanälchen ein außerordentlich reicher. »Nach allen Richtungen verlaufende Faserzüge einerseits, ein zartfaseriges Gewebe anderseits« bauen das Fibrom auf. »Das erste ist das präexistierende Bindegewebsgerüst der Niere, das andere das eigentliche Parenchym der Geschwulst.« »Die offenbar älteren Knoten«, sagt *Meißner* weiter, »enthalten nur noch wenige Harnkanälchen und dann nur an der Peripherie.« Sie zeigen »eine scharfe Abgrenzung gegen die Umgebung, die Gefäße degenerieren hyalin, auch die Membranae propriae der eingeschlossenen Harnkanälchen«. *Meißner* sah auch einmal »an der Peripherie starke Wucherung an dem präexistierenden Nierenbindegewebe mit jungen Fibroblasten und lymphoiden Rundzellen, wohl reaktive Ent-

[1]) *Paul Meißner*, Symmetrie bei Geschwülsten. Würzburg 1902.

zündungserscheinungen. Das Wachstum des Tumors ist ein zentrales und expansives. »Bald grenzt er sich ab und bald ist auch das Wachstum erloschen, denn schon ganz kleine Fibrome sind völlig ausgereift, d. h. kernarm, derbfaserig, hyalinisiert.« Die Geschwülstchen sah *Meißner* in sonst ganz normalen Nieren.

Außer diesem letztgenannten Befund und der makroskopischen Beschreibung unterscheidet sich die Darstellung *Meißners* in allen wesentlichen Punkten von der meinigen. So fand *Meißner*, daß die Harnkanälchen in der Geschwulst atrophierten und im Inneren völlig fehlten. *Busse* konstatierte sogar das völlige Fehlen der Harnkanälchen innerhalb der gesamten Knötchen. Aus der Beschreibung *Meißners* ist nicht klar ersichtlich, welches Bild ihm vorgelegen hat. Vielleicht hat er zu wenig beachtet, daß die Abschilferung der Epithelien eine häufige Erscheinung ist; vielleicht auch hat er die kleineren Kanälchen, die recht wohl normal sein können, für atrophisch gehalten. Es sind ja alle möglichen Kanälchen in dem Knötchen enthalten. Endlich wäre noch daran zu denken, daß *Meißner* ein ähnliches Bild gesehen hat, wie ich es oben bei Betrachtung der Längsschnittserie beschrieben habe, wo sämtliche Harnkanälchen mit Ausnahme eines einzigen nur durch die Wand geschnitten und daher leicht zu übersehen waren. Ein solches Präparat, für sich allein, nicht als Glied einer Serie betrachtet, kann gewiß den Eindruck der Atrophie seiner Harnkanälchen hervorrufen.

Noch mehr weicht *Meißner* von meiner Darstellung in der Beschreibung und Beurteilung des Bindegewebes ab. Er sah um manche Geschwülste eine bindegewebige Hülle, die das Knötchen scharf begrenzte, während in unseren Fällen ein kontinuierliches Übergehen der Geschwulst in das gesunde Nierengewebe zu beobachten war. Daß im Inneren der Geschwulst das Bindegewebe aus derben, vielfach auch hyalinisierten Fasern besteht und oft völlig kernlos ist, beweist wie ich glaube, nicht unantastbar die Annahme, daß das Zentrum der älteste Teil des Knötchens sei. Es kann Zentrum und Peripherie das gleiche Alter besitzen und dennoch der Mittelpunkt umgewandelt sein, da sehr wohl Verschiedenheiten in der Blut- und Lymphversorgung vorhanden sein können, wodurch dieser Unterschied hervorgerufen werden mag. Die erwähnten »reaktiven Entzündungserscheinungen« *Meißners* in der Umgebung eines Knötchens haben wohl nur den Wert eines zufälligen Befundes, denn *Meißner* selbst sah sie nur an einem einzigen Präparat, ich niemals.

In seiner Auffassung von der Entstehungsursache dieser Knötchen hat sich *Meißner* mit *Borst* der Ansicht jener Autoren an-

geschlossen, die, wie *Busse* das in der zitierten Arbeit tut (vgl. S. 10, Anm. 7), in ihnen das Produkt einer entwicklungsgeschichtlichen Störung erblicken. Denn einerseits konnte er entzündliche Prozesse als Ursache völlig ausschließen, da die von ihm untersuchte Niere sich sonst ganz normal verhielt, anderseits beließ ihm die Lage der Geschwülstchen in den ehemaligen Renkulispalten, die er als die häufigste erkannte, die histologische Beschaffenheit und die Art des Wachstums keinen Zweifel daran, daß die Geschwülste aus besonderen Keimen hervorgegangen sind, die bei der Entwicklung der Nieren überschüssig gebildet wurden, oder auch aus Gewebsbezirken, die, primär zur Wucherung disponiert, vielleicht mangelhaft oder fehlerhaft gebildet waren. Seiner Ansicht nach hat wahrscheinlich »eine lokale Gewebsmißbildung vorgelegen, ein Bezirk, wo bei der Entwicklung der Nieren Bindesubstanz- und Epithelkomponenten nicht gehörig ineinander gegriffen haben«, und dieser Bezirk war später disponiert zur Wucherung. Auch die von ihm beobachtete Beschränkung der Knötchen auf den oberen Pol der Niere und die Doppelseitigkeit ihres Auftretens sind ihm ein Hinweis auf Entwicklungsstörungen.

Unsere Auffassung von dem Wesen dieser Bildungen gründet sich ausschließlich auf die objektive Betrachtung des mikroskopischen Bildes.

Was makroskopisch als scharf umschriebenes Knötchen imponierte, liegt, unter dem Mikroskop betrachtet, inmitten einer ganz normalen Gewebspartie, von der es, wie in meinen sämtlichen Präparaten zu sehen war, keine eigentliche Umhüllung trennt. Das umgebende Gewebe zeigt hier nicht, wie sonst im Umkreis einer Geschwulst in wucherndem Bindegewebe mit Kernvermehrung und jungen Fibroblasten reaktive Erscheinungen. An keinem einzigen Präparat habe ich, im Gegensatz zu *Meißner*, ein Vordringen des Bindegewebes zwischen die Harnkanälchen der Umgebung beobachten können. Dagegen weist das Bindegewebe vielfach eine ganz typische Anordnung seiner Fasern auf, die, wie erwähnt, im Umkreis der Harnkanälchen und vielfach auch der Gefäße in Form dicker Scheiden eine parallele Richtung mit diesen einhalten. Ebensowenig wie das Bindegewebe finden sich die Kanälchen im Zustande der Wucherung. Ihre Zahl ist nicht vermehrt, noch auch zeigen sie unregelmäßige, von den Kanälchen im normalen Gewebe abweichende Bilder. In allen Schnitten sind die Epithelien der Harnkanälchen gut erhalten und das Lumen der Kanälchen der gleichen Art ist im Innersten des Knötchens nicht kleiner wie außerhalb desselben.

Das allmähliche Abklingen unserer Bildungen gegen die Umgebung spricht gegen eine wirkliche Geschwulst; denn Geschwülste sind nach *Borst* »eigenmächtig« und »selbständig«. Eine wahre Geschwulst bestünde entweder aus einem Gewebe, oder die sämtlichen verschiedenen Gewebsarten müßten sich in Wucherung befinden, müßten »ein örtlich exzedierendes Wachstum« *(Borst)* zeigen. Davon ist an unseren Bildungen nichts zu erkennen. Das stets offene Lumen der Kapillaren und der unversehrten Harnkanälchen schließt die Annahme einer Kompression von seiten des Bindegewebes und damit die Ursache einer Atrophie der genannten Gebilde aus. Die atrophischen Kanälchen *Meißners* sind vielleicht vielfach absteigende Schenkel der *Henle*schen Schleife, deren platte Epithelien, namentlich wenn sie von ihrer Membrana propria abgelöst sind, leicht eine Atrophie vortäuschen können. Nach unserem Befund ist kein Grund vorhanden zur Vermutung, daß diese ganz intakten Epithelien nicht die gleiche Funktionsfähigkeit besäßen, wie in der übrigen Niere, zumal ihre Blutversorgung jener um nichts nachsteht. Somit kann man in unserem Falle auch von einem »in biologischer Beziehung atypischen Produkt« nicht sprechen.

Wir haben also hier ein Gebilde vor uns, das sich aus den gleichen Komponenten wie die übrige Niere aufbaut, aus Harnkanälchen und einem Bindegewebsgerüst, und das den gleichen Funktionen vorsteht wie die übrigen Teile des Marks. Nur ein Unterschied ist vorhanden: das Verhältnis der konstituierenden Gewebe ist hier im Vergleich zur normalen Niere zugunsten des Bindegewebes verschoben. Ein solches Gebilde, das zwar bei makroskopischer Betrachtung mit einem Tumor die äußere Form, aber sonst nichts Wesentliches gemein hat, kann offenbar in die übliche Definition der Geschwülste nicht eingereiht werden. Die Bezeichnung »Hemmungsbildung« ist, wie *Eugen Albrecht* in seinem oben erwähnten Vortrag betont hat, ebenfalls nicht zutreffend, weil damit das Tumorartige dieser Gebilde gar nicht berücksichtigt wird und auch der Begriff der Hemmung nicht ohne weiteres anwendbar ist. In unserem Falle ist zur Annahme einer Entwicklungshemmung überhaupt kein Anhaltspunkt vorhanden, da das Gebilde ebensogut aus einer Vermehrung des Bindegewebes wie aus einer Verminderung der Harnkanälchen hervorgegangen sein kann. *Eugen Albrecht* hat »diese Arten von Bildungen, welche gewöhnlich, wenn auch mit Vorbehalt, unter den Tumoren aufgeführt werden, welche aber durch die mangelnde Neubildung ihrer Zellen, die mangelnde Expansions- oder Zerstörungstendenz, die ausgeprägte Erhaltung ihrer

Funktionen sich von den Tumoren im strengen Sinne unterscheiden«, mit dem zusammenfassenden Namen »Hamartome« belegt und versteht darunter »geschwulstartige Fehlbildungen mit erhaltener oder abgeänderter Funktion der zusammensetzenden Zellen«. Er fügt noch die Hypothese hinzu, daß sie wahrscheinlich »aus unvollkommener Anlage« hervorgegangen sind, daß also ihre Ursache in das embryonale Leben zurückreicht.

Diese Annahme als zutreffend vorausgesetzt, bliebe noch eine letzte Frage offen: Wo liegt die erste Ursache für die Entstehung dieser Gebilde? Man kann zunächst an eine primäre Wucherung des Bindegewebes denken, für die man dann wieder gezwungen ist, nach einem Grund zu suchen. Vielleicht auch könnte wiederum aus unbekannten Gründen, an einer Stelle des Nierengewebes die Zahl der sich entwickelnden Harnkanälchen zurückgeblieben sein, worauf dann erst sekundär zur Ausfüllung der Lücken das Bindegewebsgerüst zunahm. Vielleicht endlich ist das Primäre dieser Art von Hamartomen eine Anomalie der Gefäßentwicklung, eine Vermutung, die ebenfalls nicht durch positive Tatsachen erhärtet werden kann.

Jedenfalls aber macht die Betrachtung der Längsschnitte, wie ich sie oben beschrieben habe, den Eindruck, daß die Bindegewebsvermehrung das Wesentliche des ganzen Gebildes ist.

Nach all dem Gesagten haben wir in den »Fibromen« des Nierenmarkes ein ausgezeichnetes Beispiel für Hamartome. Will man unsere Hamartome durch ein Beiwort im genaueren charakterisieren, so ist der Ausdruck »Hamartoma fibrosum« nicht erschöpfend, denn er läßt die Beimengung der Kanälchen unberücksichtigt, während anderseits die Bezeichnung »Hamartoma adenofibrosum« eine tatsächlich nicht vorhandene Wucherung der Harnkanälchen mit inbegreifen würde. Mit den tatsächlichen Verhältnissen sich deckend ist für unsere Bildungen der Name »Hamartoma fibrocanaliculare«.

Einen Analogiefall zu den Hamartomen des Nierenmarkes stellen die als Fibroadenome der Gallengänge in der Leber bezeichneten Gebilde dar.

»Zu den Adenomen hat man«, wie *Borst* [1]) in seinem Lehrbuch erwähnt, »vielfach hypertrophische und hyperplastische, diffus oder knotig entwickelte sekundäre Neubildungen der Leber mit Unrecht [2])

---

[1]) *Borst*, Die Lehre von den Geschwülsten. 1902, Bd. II, S. 575ff.

[2]) *Birch-Hirschfeld*, Lehrbuch der pathologischen Anatomie. 3. Aufl. Bd. II, S. 616. »Es ist wahrscheinlich, daß hier die interstitielle Hepatitis mit ausgedehntem Schwund der von der Bindegewebswucherung komprimierten Leberpartien die primäre

gezählt.« »Die echten Adenome der Leber sind in der Regel solitär, seltener in mehreren Exemplaren auftretende, autonome Geschwülste, die entweder vom Leberparenchym oder von den Gallengängen ihren Ausgang nehmen.« Der Bau eines Parenchymadenoms ist der gleiche, wie der der hyperplastischen Wucherungen: solide Zylinder und hohle Schläuche, die von großen polygonalen und zylindrischen Leberzellen gebildet werden, setzen es zusammen. In den Schläuchen findet sich ab und zu galliges Sekret. Als Ursache dieser Art von Adenomen hat *Schmieden* mit *Klob* und *Simmonds* eine Entwicklungsstörung vermutet. Nach ihrer Meinung gehen diese Bildungen aus unverbrauchten Teilen der Leberanlage hervor. Zugunsten dieser Ansicht spricht ihr häufiges Auftreten als angeborenes Leiden und der nicht seltene Befund bei jugendlichen Individuen. So hat *Engelhardt* ein solitäres Leberadenom bei einem 23jährigen Mann beobachtet mit gleichzeitiger Mißbildung der Leber, die in dem Fehlen des Lobus quadratus bestand.

Die Gallengangsadenome stellen Geschwülste dar, die in einem Bindegewebsgerüst Tubuli und vielgestaltige, auch reichlich gegenseitig konfluierende Hohlräume enthalten, die mit einfachem, niedrigem Zylinderepithel ausgekleidet sind. Solche Fälle haben *Simmonds*[1]), *Birch-Hirschfeld*, *Brigidi*[2]), *Pawlowski*[3]), *Greenish*[4]), *Schweitzer*[5]) und *Homann*[5]) beschrieben. *v. Hippel*[5]) hat sie zusammengestellt und einen von ihm selbst beobachteten Fall dazugefügt. In letzterem waren weder parenchymatöse noch interstitielle Prozesse in der Leber vorhanden. Die adenomatösen Neubildungen der Gallengänge hatten von den Gebieten der *Glisson*schen Kapsel ihren Ausgang genommen und waren zum Teil auch in die Leberazini eingedrungen. In den Drüsenräumen fanden sich hyaline und gallige Massen. An mehreren Stellen war ein Durchbruch in die Pfortader erfolgt, ohne daß daraus Metastasenbildungen hervorgegangen wären. *v. Hippel* leitet diese Geschwülste aus einer Wucherung präexistierender Gallengänge ab.

Erkrankung darstellt, an welche sich die Neubildung von Lebergewebe als ein kompensatorischer Vorgang anschließt. Nach dieser Auffassung ist es nicht berechtigt diese Form der Neubildung zu den Adenomen zu rechnen, es ist richtiger, dieselbe als sekundäre knotige Hyperplasie zu bezeichnen.«

[1]) *Simmonds*, Die knotige Hyperplasie und das Adenom der Leber. Deutsches Archiv für klinische Medizin. 1884, Bd. XXXIV, S. 388.

[2]) *Brigidi*, Lo Sperimentale. 1881, pag. 337.

[3]) *Pawlowski*, Petersburger medizinische Woche. 1884, 8.

[4]) *Greenish*, Über das Adenom der Leber. Wiener medizinischer Jahresbericht. 1882, S. 411.

[5]) Nach *Borst*, l. c. II, S. 574f.

in welche die Neubildung direkt überging. *Borst* dagegen vermutet, »daß diese Gallengangsadenome ihren Ausgang von Vasis errantibus nehmen«. »Sekundär mögen ja die Tubuli der Geschwulst in die präexistierenden Gallengänge sich gelegentlich öffnen.« Er unterscheidet scharf zwischen Gallengangsadenomen, »die von der Capsula Glissonii ihren Ausgang nehmen«, und »den solitären Gallengangsadenomen«. »Die ersteren stehen den Fällen von kongenitaler Zystenleber nahe und sind auf tiefergreifende Entwicklungsstörungen zurückzuführen.«

Wie der geringe Umfang der Literatur, die über diese Fibroadenome der Leber erschienen ist, dartut, sind auch sie, ebenso wie die Fibrome der Niere, wenig beachtete Befunde, die aber mit Rücksicht auf die vorhin behandelte Frage, ob diese Gebilde wirklich den Namen »Geschwulst« verdienen, unser volles Interesse beanspruchen. Der Beantwortung dieser Frage für die Fibroadenome der Leber soll wiederum der objektive Befund bei makroskopischer und mikroskopischer Betrachtung vorangestellt werden.

Von den zwei untersuchten Fällen handelt es sich das eine Mal um ein unter der Leberkapsel sitzendes, etwa linsengroßes Knötchen von derber Konsistenz und weißlicher, sehnigglänzender Farbe. An der Stelle seines Sitzes war die Leber, die einen außerordentlich hohen Fettgehalt aufwies, trichterförmig eingezogen.

Das andere Knötchen saß ebenfalls an der Leberoberfläche und war um ein Geringes größer als das erste, verhielt sich aber sonst in Konsistenz und Farbe wie dieses. Die Leber, in der es sich fand, war vollkommen normal.

Betrachten wir zuerst das an zweiter Stelle genannte, in der normalen Leber befindliche Knötchen unter dem Mikroskope bei schwacher Vergrößerung (Fig. 4), so vermissen wir wieder, wie bei den Nierenhamartomen, eine scharfe Abgrenzung gegen das gesunde Lebergewebe hin. Dagegen strahlen vielfach bis an ihre äußerste Grenze Kanälchen führende Bindegewebszipfel in die Umgebung aus. Ebenfalls auf den ersten Blick läßt sich eine kernreiche und reichliche Kanälchen führende, etwa ein Viertel vom Durchmesser des ganzen Gebildes betragende Außenzone von einem an Kanälchen und Kernen armen, dafür um so reichlicher mit Bindegewebe versehenen Innengebiet unterscheiden. Besonders deutlich erkennt man in der Außenzone netzförmig angeordnete, vielfach miteinander anastomosierende Balken von Kanälchen gleichen Kalibers, die zum Teil parallel zu ihrer Verlaufsrichtung getroffen, zum Teil senkrecht darauf, zum Teil endlich schräg geschnitten sind. Diese Anordnung der Kanälchen hat eine frappante Ähnlichkeit mit dem Bau einer netzförmigen tubulösen Drüse. Auch in der Innenzone fehlen aus rechteckigen, quadratischen und runden Maschen geflochtene Netze von Kanälchen nicht gänzlich, nur sind sie dort, abgesehen von der verminderten Zahl, durchwegs von beschränkterem Umfange, vielfach nur durch ganz kurze, scheinbar isoliert liegende Bälkchen angedeutet.

Das Bindegewebe verläuft im Inneren der Bildung in breiten Zügen, in der Außenzone in schmalen Streifen zwischen dem Balkenwerk der Kanälchen. Die erwähnten, gegen die Umgebung ausgeschickten Bindegewebszipfel errinnern in ihrer Form außerordentlich an die interazinösen Zwickel der Capsula Glissonii im normalen Lebergewebe und führen, um die Analogie mit diesen noch zu erhöhen, vorwiegend in der Längsrichtung verlaufende, nicht netzförmig miteinander anastomosierende Kanälchen.

Bei starker Vergrößerung (Fig. 5) lassen sich noch deutlicher die netzförmige Anordnung der Kanälchen und ihre Queranastomosen erkennen. Je näher man der Mitte des Knötchens kommt, desto kürzeren Verlauf bieten die Kanälchen dar, während sie in der Randzone vielfach auf lange Strecken verfolgbar sind. Liegen sie im Inneren in der Regel mehr oder minder weit voneinander entfernt, so bilden sie an der Peripherie des Knötchens enge, dicht aneinandergedrängte Maschen. Unter den außerordentlich vielgestaltigen Bildern, die durch die Anordnung der Kanälchen zustande kommen, kehrt in verschiedener Verzerrung die Kreisform, das Quadrat und das Rechteck immer wieder. Alle die Balken, die in ihrer Verlaufsrichtung ein Lumen erkennen lassen, sind aus annähernd kubischen Zellen aufgebaut, die an Größe den Leberzellen nachstehen, ganz, wie sie auch die Gallengänge zusammensetzen.

Die Kanälchen trennt an der Peripherie des Knötchens feinfaseriges spärliches Bindegewebe mit reichlichen spindelförmigen Kernen, im Inneren sind gröbere, kernärmere Züge derberer Fibrillen zwischen sie gelagert. Ihre Kerne zeigen in Gestalt und Färbbarkeit keine Anomalie und nirgends erinnern junge Fibroblasten oder neue Bindegewebszellen oder starke Kernvermehrung an einen stattgefundenen oder weiterschreitenden Proliferationsprozeß. Ebensowenig ist eine entzündliche Infiltration vorhanden. Um manche Kanälchen und viele Kapillaren bildet das Bindegewebe eine aus parallelen Fasern zusammengesetzte Scheide, ebenso wie wir sie in den Nierenhamartomen angetroffen haben. Gegen das Zentrum hin, wo die Bindegewebsfasern am dichtesten liegen, finden sich auch einige sklerosierte Stellen. Zwischen die Balken ist das Bindegewebe an mehrfachen Stellen in Form drei- oder mehreckiger Schaltstücke eingeschoben, so daß man wiederholt unwillkürlich an das normale Lebergewebe mit seiner interazinösen Anordnung des Bindegewebes der Capsula Glissonii erinnert wird. Eine eigentliche Teilung in Azini ist ja freilich nicht vorhanden, aber diese Anordnung läßt trotzdem, wenn auch oft in stark verzerrter Form, den gleichen Bauplan in Geschwulst und normaler Leber nicht verkennen. In verschiedenen dieser Bindegewebszwickel sind ein oder mehrere Lumina bemerkbar. So kann man in einem solchen einen längsgetroffenen, größeren, isolierten Gallengang auf weitere Strecken hin verfolgen, in einem anderen, hart am gesunden Gewebe liegenden ist das schräg getroffene Lumen einer Arterie sichtbar und daneben ein ebenfalls großer, selbständiger Gallengang, der sich in die normale Leber hinein fortsetzt, und einmal besitzt ein solcher Zwickel sogar Arterie, Vene und größeren Gallengang gemeinsam, bietet also ganz die normale Zusammensetzung, wie sie das interazinöse Gewebe der normalen Leber aufweist. Endlich muß noch erwähnt werden, daß die Capsula Glissonii an der Oberfläche des Knötchens keine Verdickung erkennen läßt. An der Peri-

pherie sind mehrere größere Gefäße sichtbar, die von der normalen Leber her in das Knötchen eintreten, während man im Inneren desselben größere Gefäße vermißt. Dafür sind Kapillaren von gewöhnlichem Lumen und auch sonst ganz normalem Verhalten nicht selten.

Der andere Tumor bietet einen von der gegebenen Darstellung nur in unwesentlichen Punkten abweichenden Befund dar. Am auffälligsten ist hier die schärfere Abgrenzung der Geschwulst gegen das umgebende Lebergewebe, was sich aus dessen außerordentlichem Fettreichtum und der dadurch bedingten minimalen Färbbarkeit erklärt. Im übrigen ist auch hier eine Rand- von einer Innenzone unterscheidbar, jene zusammengesetzt aus dicht angeordneten, widerum in Kreis- oder Viereckform konfluierenden, mit kubischem Epithel bekleideten Kanälchen, zwischen denen nur schmale Bindegewebszüge verlaufen, diese größtenteils aus Bindegewebe und nur spärlichen Kanälchen bestehend. Auch dieses Knötchen schickt in die angrenzenden Leberpartien Ausläufer vor, die hier wie dort selbständige, größere Gallengänge, sei es für sich allein, sei es in Gesellschaft mit Gefäßen, führen. Auch die an das portale Gewebe erinnernden Bindegewebszwickel im Inneren der Geschwulst fehlen hier nicht.

In der Gefäßverteilung bestehen ebenfalls keine wesentlichen Differenzen zwischen beiden Knötchen: die größeren Gefäße sind auf die Peripherie beschränkt, während das Innere spärliche, aber deutlich erkennbare Kapillaren von kleinem Kaliber versorgen.

So haben wir in diesen beiden makroskopisch scharf abgesetzten Gebilden nichts anderes als normale Bestandteile der Leber gefunden: zahlreiche Kanälchen und ein Bindegewebsgerüst. Aber nicht nur die Bestandteile sind die gleichen wie in jeder gesunden Leber, auch ihre Anordnung zeigt Ähnlichkeit mit der normalen Leberstruktur. Wir sehen hier wie dort ein regelmäßig netzförmig anastomosierendes Balkenwerk, dessen Zellen allerdings nicht den Parenchymzellen der Leber, sondern denen der Gallengänge entsprechen. Sogar eine rudimentäre Einteilung in Azini ist unverkennbar. In den Bindegewebszwickeln, die diese Einteilung hervorrufen, verlaufen große, isolierte Gallengänge, ähnlich wie im portalen Gewebe, oft sogar in Begleitung von Arterie und Vene. Die Gallengänge münden in die größeren der Umgebung aus. Nur zwei Unterschiede sind vorhanden. Das Bindegewebe ist hier viel reichlicher entwickelt als sonst in der Leber, namentlich im Inneren des Knötchens, wo es auch teilweise hyalinisiert ist, und dementsprechend ist die Anordnung der Kanälchen im Zentrum spärlich. Und zweitens finden sich an der Peripherie Gefäße von bedeutenderem Umfang und in größerer Anzahl, als wir sie sonst in der Leber auf gleich großen Gebieten zu treffen pflegen.

Von einem »örtlich exzedierenden, eigenmächtigen und selbständigen Wachstum von Zellen« kann hier nicht gesprochen werden. »Atypisch«, d. h. vom normalen Lebergewebe abweichend, ist das

Gebilde allerdings, aber nur in einem so geringen Grade, daß man auf den ersten Blick an die normale Zeichnung einer Leber erinnert wird. Auch in »biologischer« Beziehung besteht eine Differenz: es wird hier keine Galle produziert. Dieser Unterschied besteht aber auch zwischen Parenchym- und Gallengangszellen, die dennoch entwicklungsgeschichtlich ganz die gleichen Gebilde sind. Somit ist dieser Unterschied kein prinzipieller.

Einem solchen Gebilde, das nur in seiner Form einem Tumor gleicht, kann der Name »Geschwulst« kaum mit Recht beigelegt werden. Wir haben es auch hier mit einer jener Formen zu tun, »welche gewöhnlich, wenn auch mit Vorbehalt, unter den Tumoren aufgeführt werden, welche aber durch die mangelnde Neubildung ihrer Zellen, die mangelnde Expansions- oder Zerstörungstendenz, die ausgeprägte Erhaltung ihrer Funktionen (in unserem Falle der ursprünglichen Funktion als Gallengänge) sich von den Tumoren im strengen Sinne unterscheiden«. Dasselbe verdient daher den Namen »Hamartom«, im genaueren Hamartoma fibrocanaliculare, ebenso wie die beschriebenen Knötchen der Niere.

Über die Entstehungsursache der Hamartome der Leber können die gleichen Vermutungen aufgestellt werden, wie wir sie bei den Nierenhamartomen vernommen haben, aber es sind, wie gesagt, nichts weiter als Hypothesen ohne positive Anhaltspunkte.

Zum Schlusse darf gewiß die Behauptung ausgesprochen werden, daß bei genauerer Untersuchung der Strukturverhältnisse noch manch anderer unter die Geschwülste gerechneten Bildungen die Zahl der Hamartome sich bald vergrößern wird.

Beschreibung der Figuren.

Fig. 1. C., Zeiß, Apochrom. 16·0 *mm*, Komp.-Ok. 4. Querschnitt durch ein Knötchen in der Niere. Absteigende, aufsteigende Schenkel der *Henle*schen Schleife. Sammelröhrchen. Anordnung des Bindegewebes in vielfach quer getroffenen Bündeln. In ihnen, häufig exzentrisch die Kanälchen.

Fig. 2. C., Zeiß, Apochrom. 3·0 *mm*, Ok. 4. Querschnitt durch ein Knötchen bei stärkerer Vergrößerung.

Fig. 3. C., Zeiß, Apochrom. 16·0 *mm*, Komp.-Ok. 2. Längsschnitt durch ein Knötchen in der Niere. Harnkanälchen vielfach durch die Wand geschnitten, auf lange Strecken verfolgbar. Anordnung des Bindegewebes in Längsbündeln erkennbar. Am oberen und unteren Pol des Knötchens erweiterte Kanälchen.

Fig. 4. C., Zeiß, Apochrom. 16·0 *mm*, Komp.-Ok. 4. Schnitt durch ein Knötchen in der Leber. Unten die Randpartien normaler Azini. Am Rande des Knötchens reichliche Gallengänge in unregelmäßiger Anordnung und weniger Bindegewebe als gegen das Zentrum zu. Am unteren Teil des Knötchens ein Bindegewebszwickel mit größeren Gallengängen sichtbar.

Fig. 5. C., Zeiß, Apochrom. 16·0 *mm*, Komp.-Ok. 8. Derselbe Schnitt stärker vergrößert. Im Inneren ein Bindegewebszwickel, entsprechend denen im portalen Gewebe.

Fig. 1.

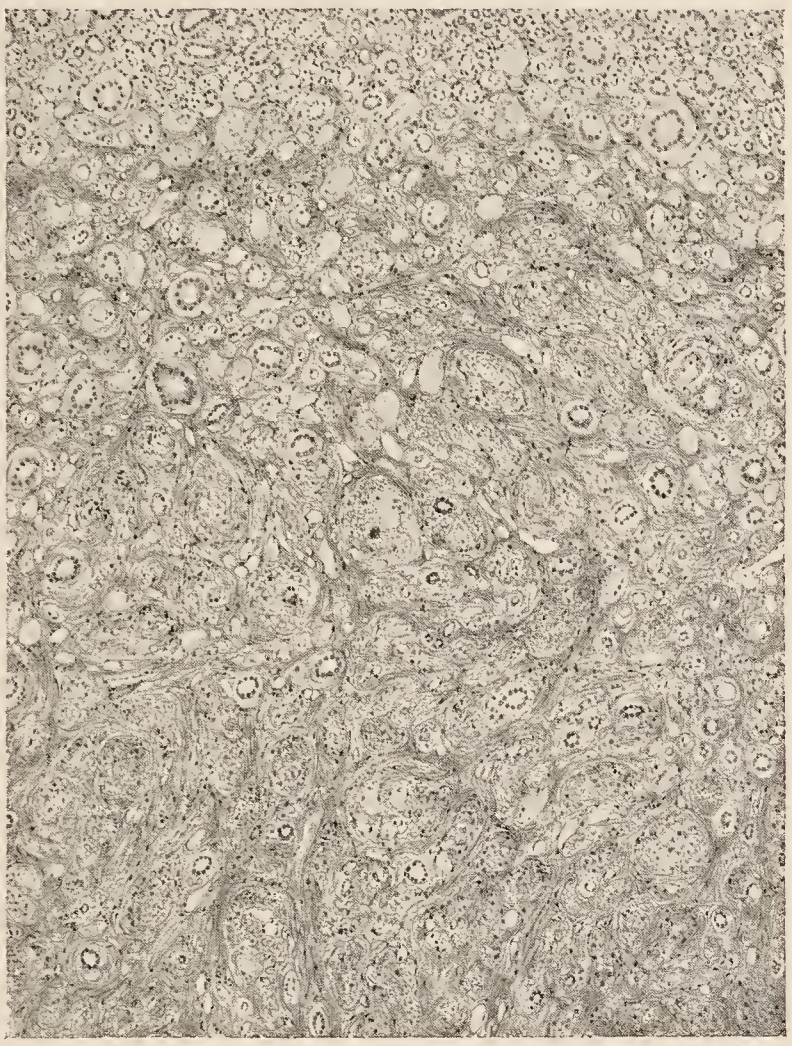

Fig. 2.

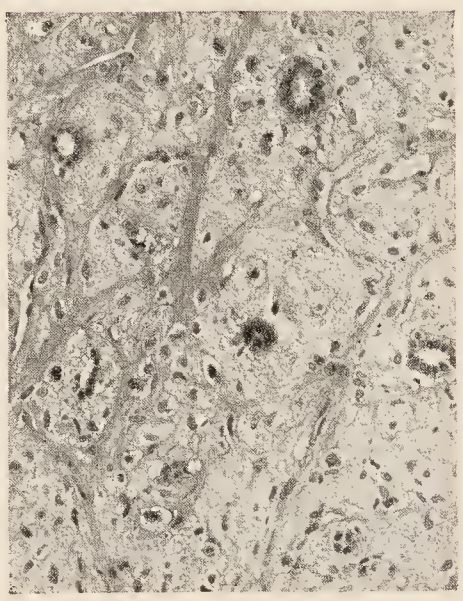

Fig. 3.

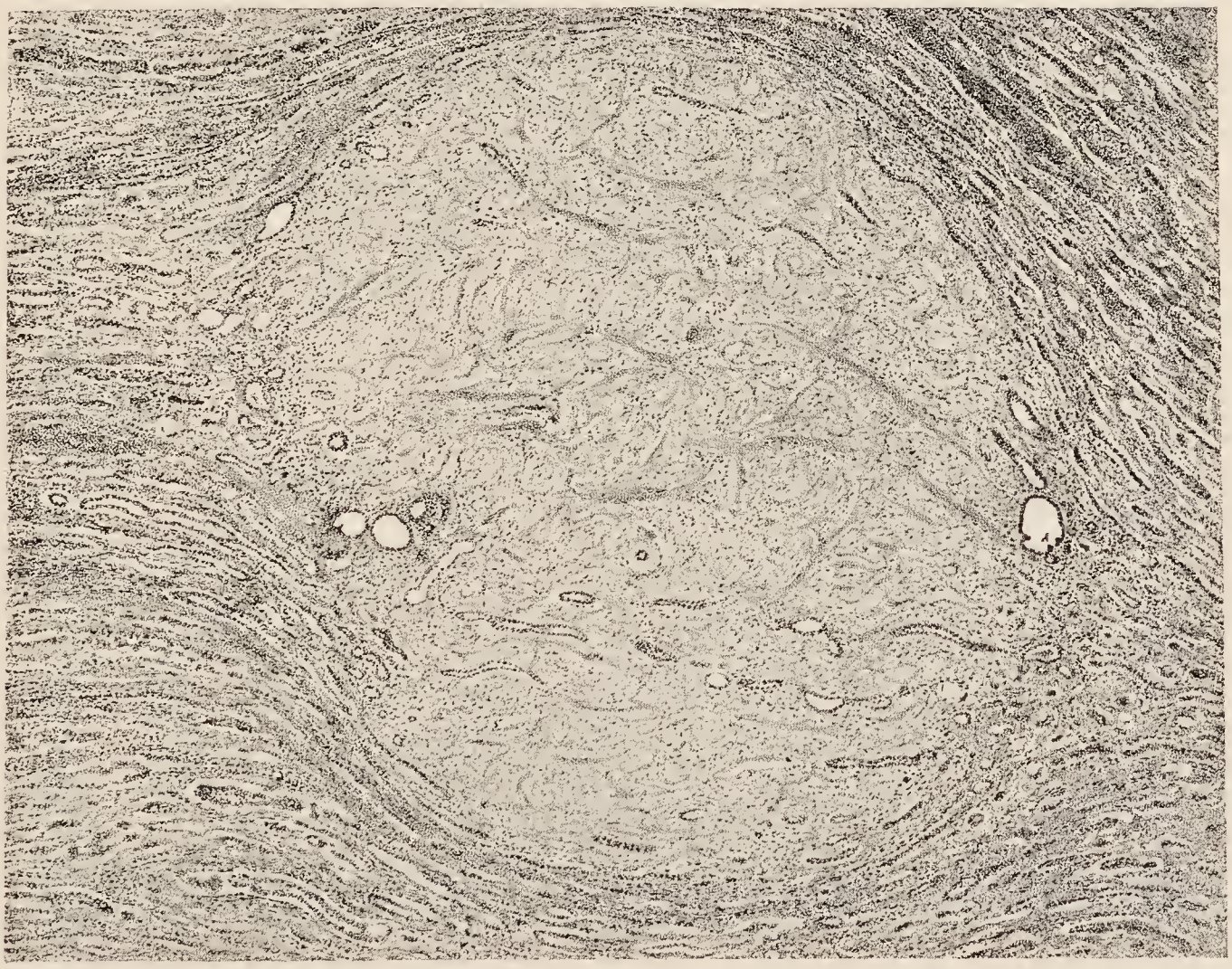

Genewein: Über Hamartome der Niere und Leber.

Autotypie von A. Eitelhuber, Wien. Druck von Friedrich Jasper, Wien.
Verlag von Wilhelm Braumüller, Wien und Leipzig.

Fig. 5.

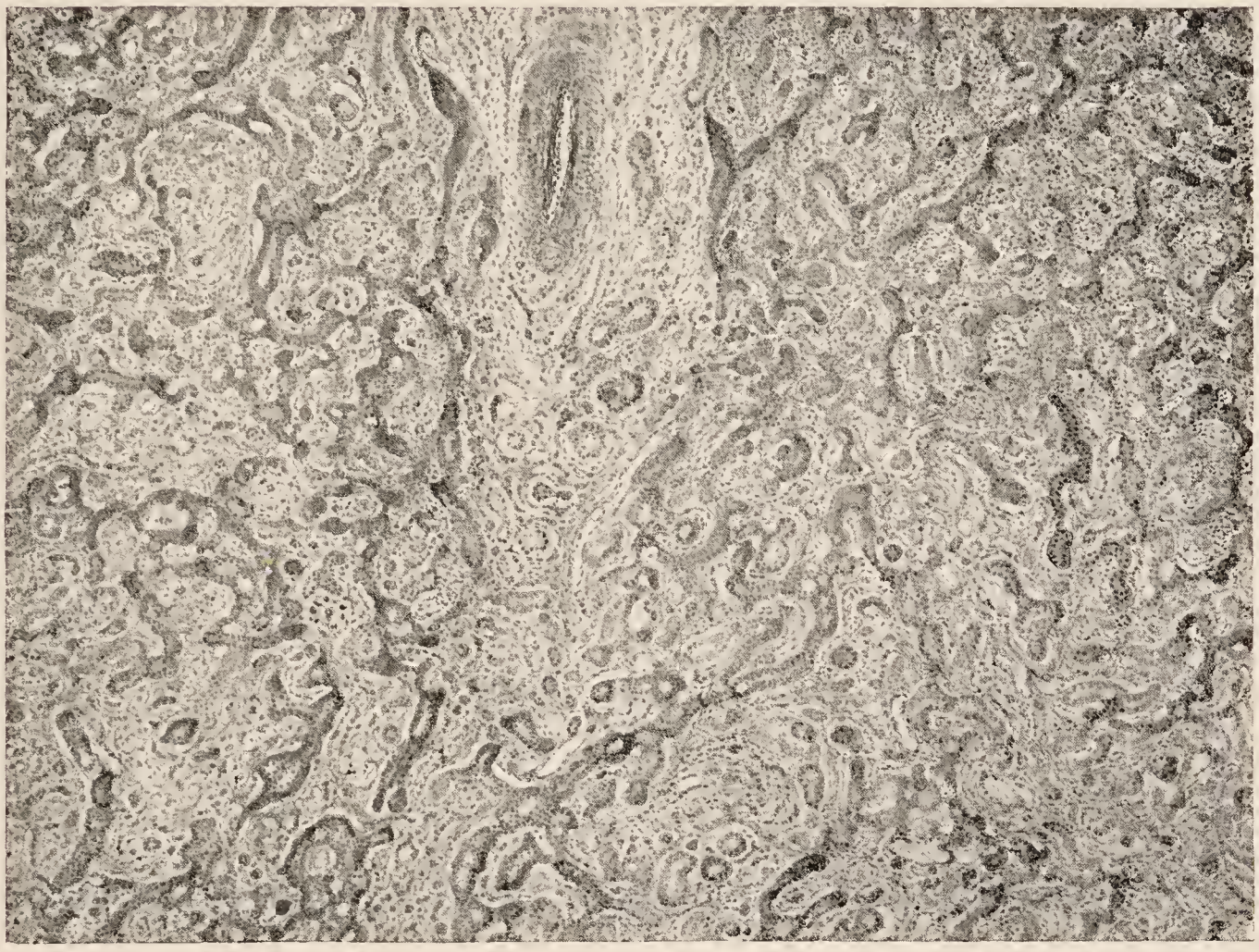

Fig. 4.

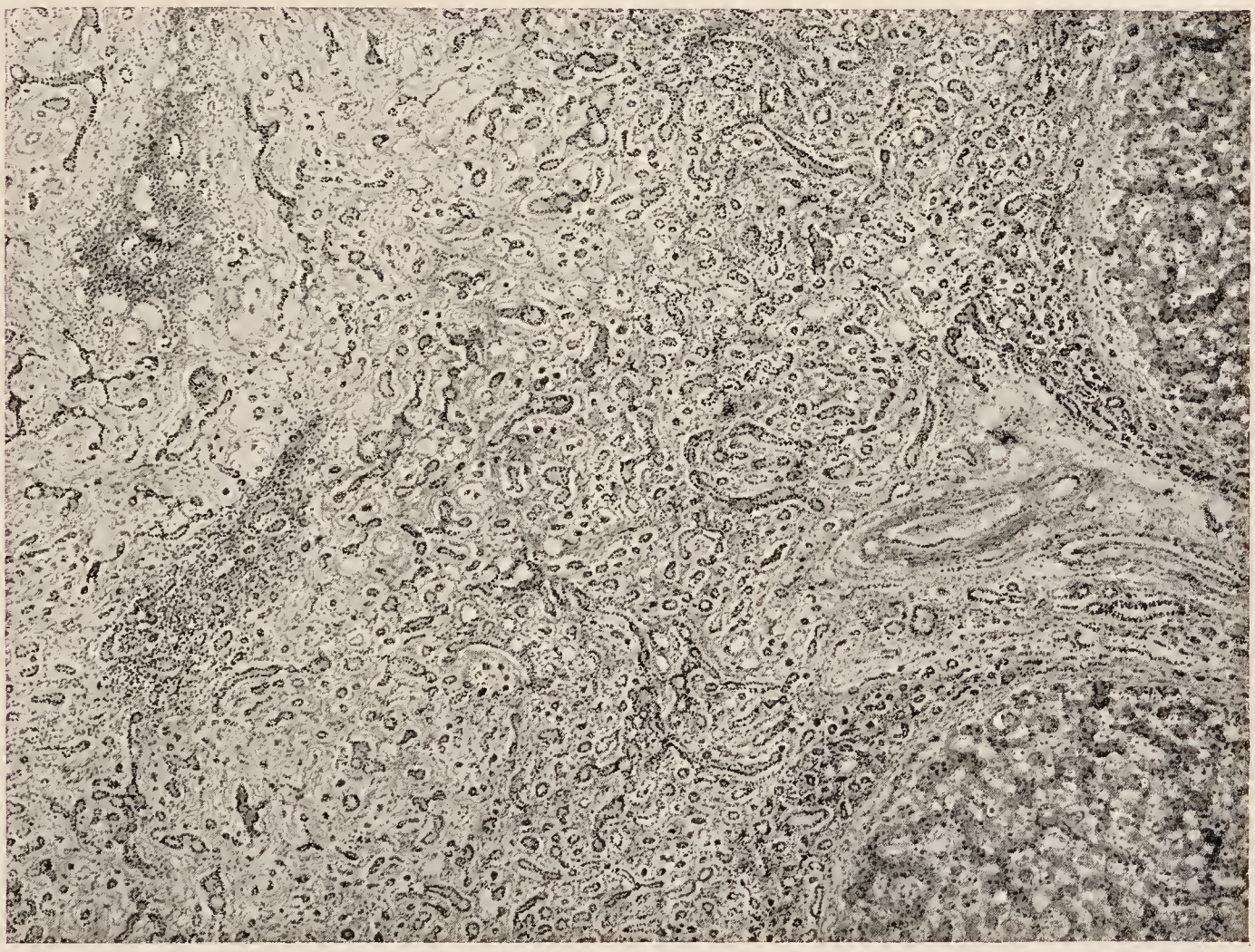

Autotypie von A. Eitelhuber, Wien. Druck von Friedrich Jasper, Wien.

Verlag von Wilhelm Braumüller, Wien und Leipzig.

DRUCK VON FRIEDRICH JASPER IN WIEN.